

Ascitis masiva: presentación de un caso

Juan Mora-Delgado, Josefa Jiménez-Arjona, Daniel Marín-Dueñas, Alfredo Michan-Doña

Servicio de Medicina Interna. Hospital Universitario de Jerez de la Frontera. Jerez de la Frontera (Cádiz). España

Recibido: 22/05/2019

Aceptado: 03/09/2019

En línea: 31/12/2019

Citar como: Mora-Delgado J, Jiménez-Arjona J, Marín-Dueñas D, Michan-Doña A. Ascitis masiva: presentación de un caso. Rev Esp Casos Clin Med Intern (RECCMI). 2019 (Dic); 4(3): 103-106. doi: 10.32818/reccmi.a4n3a2.

Cite this as: Mora-Delgado J, Jiménez-Arjona J, Marín-Dueñas D, Michan-Doña A. Massive ascites: a case presentation. Rev Esp Casos Clin Med Intern (RECCMI). 2019 (Dic); 4(3): 103-106. doi: 10.32818/reccmi.a4n3a2.

Autor para correspondencia: Juan Mora-Delgado. juanmorainternista@gmail.com

Palabras clave

- ▷ Ascitis masiva
- ▷ Ascitis refractaria
- ▷ Esplenomegalia
- ▷ Pseudoquiste esplénico
- ▷ Hemangioma cavernoso

Keywords

- ▷ Massive ascites
- ▷ Refractory ascites
- ▷ Splenomegaly
- ▷ Splenic pseudocyst
- ▷ Cavernous hemangioma

Resumen

La ascitis masiva de origen desconocido es una condición poco común con un amplio diagnóstico diferencial, por ello nuestro objetivo es ilustrar el proceso diagnóstico realizado para alcanzar el mismo de una forma ordenada y lógica. En concreto, nuestra paciente es una mujer joven, sin antecedentes de interés, con ascitis de lenta progresión que fue finalmente masiva y refractaria a tratamiento médico, y que requirió la realización de diversas pruebas complementarias que condujeron a un abordaje laparoscópico para la obtención del diagnóstico etiológico, resultando secundaria a un pseudoquiste esplénico gigante, secundario, a su vez, a un hemangioma cavernoso con hiperplasia mesotelial reactiva.

Abstract

Massive ascites of unknown origin is a rare condition with a wide differential diagnosis, so our goal is to illustrate the diagnostic process performed to achieve it in an orderly and logical way. Specifically, our patient is a young woman without a history of interest with ascites of slow progression until becoming massive and refractory to medical treatment, requiring the performance of various complementary tests that finally led to a laparoscopic approach to obtain the etiological diagnosis, being secondary to a giant splenic pseudocyst secondary to cavernous hemangioma with reactive mesothelial hyperplasia.

Puntos destacados

- ▷ El pseudoquiste esplénico es una causa poco habitual de ascitis masiva, así como otras lesiones que provoquen hiperplasia mesotelial reactiva.
- ▷ Este caso ilustra cómo, tras descartar las causas más habituales, puede llegar a ser necesario un abordaje quirúrgico para lograr el diagnóstico.

Introducción

La ascitis es un problema clínico común cuya etiología es diversa. El término "ascitis de origen desconocido" fue expresado por primera vez en la literatura por Ward en 1982¹. Sin embargo, el concepto de ascitis de origen desconocido no se ha definido adecuadamente hasta la fecha. Han definido la ascitis de etiología desconocida como aquella que no se puede determinar tras los exámenes de laboratorio convencionales (incluidos recuento celular, nivel de albúmina, nivel de proteína total, tinción de Gram, cultivo y citología) y de las pruebas de imagen (incluyendo ecografía y tomografía computarizada [TC]).

No obstante, deben actualizarse algunos detalles más para obtener una definición completa: ascitis persistentes durante al menos 4 semanas, sin mejoría significativa con múltiples paracentesis terapéuticas, dosis crecientes de diuréticos y fármacos antiinflamatorios, sin identificarse ningún agente causal después de extensas investigaciones de laboratorio².

Se han presentado distribuciones de etiologías de ascitis de origen desconocido. Han et al.³ describieron 176 pacientes que se sometieron a laparoscopia por ascitis de origen desconocido durante un periodo de 20 años, con carcinomatosis peritoneal (56,2%), peritonitis tuberculosa (17,6%) y cirrosis (10,8%).

La literatura describe cómo varios cambios fisiológicos y lesiones benignas pueden simular ascitis que pueden llegar a ser masivas y causar diagnósticos erróneos. La ascitis masiva de origen desconocido es una condición poco común con un amplio diagnóstico diferencial, por ello nuestro objetivo es ilustrar el proceso diagnóstico realizado para alcanzar el mismo de una forma ordenada y lógica.

Caso clínico

Mujer de 28 años que acudió a Urgencias tras percibir aumento del perímetro abdominal desde hacía aproximadamente 1 mes junto con molestias abdominales difusas. Respecto a sus antecedentes, no presentaba alergias medicamentosas conocidas. Sin hábitos tóxicos. Nuligesta, nunca había utilizado anticonceptivos orales. Negó intervención quirúrgica alguna. Sin relación con el medio rural, sí tenía pájaros y gatos en su domicilio. Su abuela materna falleció a los 77 años como consecuencia de un adenocarcinoma de páncreas, y su abuelo paterno a raíz de una neoplasia esofágica. Durante el mes previo a su atención en Urgencias, presentó aumento de peso considerable y progresivo, comenzando una dieta hipocalórica, sin lograr su objetivo de disminuirlo. A lo descrito anteriormente, se unió la presencia de edemas en miembros inferiores de 5 días de evolución que la paciente achacaba a su trabajo, en el que transcurría gran parte de la jornada en pie (dependiente de una frutería). Negó presencia de fiebre, astenia, dolor abdominal, náuseas, vómitos, alteración del tránsito ni del ciclo menstrual.

A su llegada al Servicio de Urgencias, presentaba buen estado general, consciente y orientada, bien hidratada y perfundida, eupneica en reposo. A la auscultación cardíaca, se apreció ritmo taquicárdico, con ligero refuerzo del primer tono sin soplos audibles y auscultación respiratoria sin ruidos sobreañadidos. Presentaba abdomen a tensión con presencia de oleada ascítica (Figura 1), no doloroso a la palpación. Los edemas pretibiales eran evidentes.

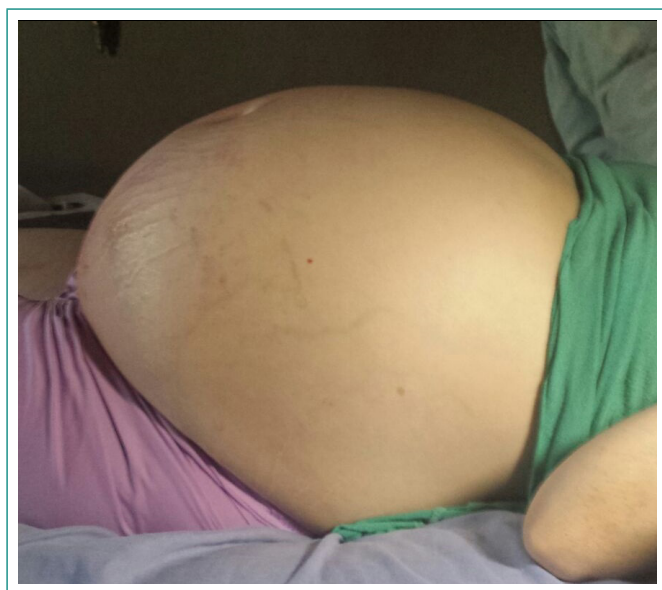


Figura 1. Abdomen a tensión con oleada ascítica

En los análisis extraídos en Urgencias, presentó función renal e iones normales, anemia (10,1 g/dl [12-16]) microcítica (76,2 fl [80-100]) hipocroma (23,8 pg [27-32]) con plaquetas y coagulación normales. A su ingreso, se amplió el estudio analítico, destacando un descenso de la sideruria (25 µg/dl [37-145]) y de la transferrina (196 mg/dl [200-360]), con ferritina normal, e índice de saturación del 9%. Vitamina B₁₂ y fólico normales. Perfil hepático normal, perfil lipídico con lipoproteína de alta densidad disminuida (27 mg/dl [50-200]). Tirotrópina 5,65 UI/ml (0,3-5) con tiroxina libre normal. El proteinograma mostraba hipoalbuminemia (48,6% [55-66]), con α₁ y β₂ elevadas (3,52 mg/l). Marcadores tumorales discretamente elevados: antígeno del cáncer 19-9 (40,51 U/ml [0-39]), antígeno carbohidrato 15-3 (24,24 UI/ml [0-23]), antígeno del cáncer 125 (737,9 U/ml [0-35]). Estudio de autoinmunidad: anticuerpos antinucleares y anticuerpos anticoplasma de neutrófilos negativos. Inmunoglobulinas G, M y A normales.

Serología de *Echinococcus granulosus* negativo. Mantoux negativo. Orina con cultivo, baciloscopia y Lowestein negativos.

Asimismo, a su ingreso se procedió a paracentesis diagnóstica, extrayéndose líquido ambarino, de predominio linfocitario sin consumo de glucosa (leucocitos 76 mm³ con polimorfonucleares 29% y mononucleares 71%, glucosa 99,30 mg/dl, proteínas 3 g/dl [gradiente de 2,1 g/dl], lactato deshidrogenasa 141 U/l, adenosina desaminasa 16,9 U/l, amilasa 20 U/l y albúmina 1,78 g/dl). Se realizó estudio anatomopatológico que fue negativo para células tumorales. La baciloscopia y el Lowestein en líquido ascítico fueron negativos.

Tras comprobar el gradiente de albúmina en líquido ascítico (2,1 g/l [$> 1,1$ g/l]) en la analítica a su ingreso, y con intención de descartar datos de hipertensión portal, se realizó 3 días más tarde un estudio hemodinámico abdominal con medición de presiones, obteniendo un gradiente de 6 cmH₂O (presión suprahepática enclavada de 20 cmH₂O, presión suprahepática libre de 14 cmH₂O).

Respecto a las pruebas de imagen, desde Urgencias se solicitó radiografía de tórax que no presentaba infiltrados ni derrames, así como TC de abdomen y pelvis en la que se apreció bazo con diámetros de 120 x 133 x 200 mm de tamaño, lesión ocupante de espacio esplénico de 108 x 124 x 162 mm, quística, bien delimitada por pared con calcificaciones aunque presentaba en su polo superior desestructuración y aspecto multiquístico (Figura 2) con hígado, páncreas, vesícula biliar, suprarrenales, riñones, asas intestinales, útero y ovarios sin alteraciones, con pequeñas adenopatías en espacio pericardiofrénico e inguinales no significativas. Después de obtener los resultados analíticos y de las pruebas de imagen descritas, transcurriendo 1 semana en este proceso, finalmente se amplió estudio de imagen con una resonancia magnética de pelvis, sin otros hallazgos adicionales destacables, así como con estudio ecocardiográfico transtorácico que también fue normal.

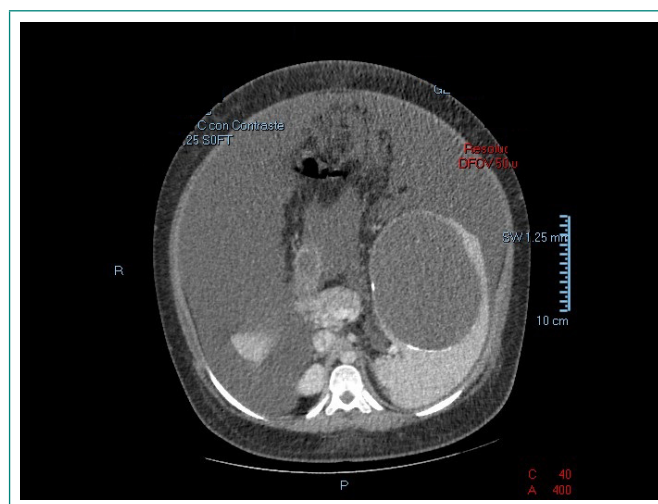


Figura 2. TC abdominopélvica realizada a la paciente

Tras la realización de estas pruebas complementarias, se descartaron la mayoría de causas habituales de ascitis, reduciéndose el diagnóstico diferencial a causas poco habituales (Figura 3). Entre las causas hematológicas, la más probable era el linfoma, pero la no presencia de síntomas B y la ausencia de datos sugestivos en los análisis alejaban esta posibilidad dentro del diagnóstico diferencial.

Se realizó biopsia con obtención de varios cilindros de parénquima hepático, catalogándose como cilindros hepáticos con leve esteatosis en zona centro y mediolobulillar. Finalmente, tras unas 2 semanas de ingreso, se decidió completar el estudio con laparoscopia exploradora, valorando la posibilidad de

quistectomía esplénica simultánea. Hasta dicha intervención, se derivó a Consultas Externas de nuestro Hospital de Día Médico para revisiones periódicas, precisando paracentesis evacuadora en cada visita (cada 15 días, se evacuaban unos 15 litros de líquido ascítico) hasta la cirugía. Se solicitaron endoscopia digestiva alta y colonoscopia para su realización ambulatoria, que no aportaron hallazgos de interés.

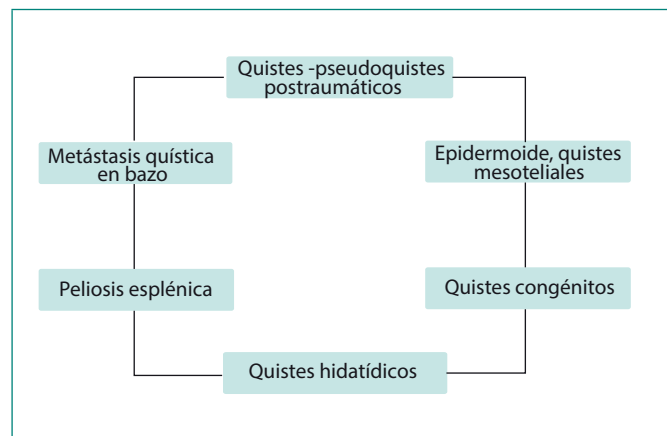


Figura 3. Diagnóstico diferencial tras detección de lesión quística esplénica

En la cirugía, se observó gran ascitis y se aspiraron en torno a 10 litros. Se decidió esplenectomía tras comprobar la imposibilidad de realizar por laparoscopia, decidiéndose conversión subcostal izquierda que, dado el tamaño, se amplió a derecha. El peso total del bazo fue de 3,1 kg (Figura 4). Anatomía Patológica realizó la descripción de las diferentes piezas:

- Biopsia peritoneal. Engrosamiento fibroso y exudado inflamatorio agudo y crónico con presencia de histiocitos conteniendo detritus celulares.
- Epiplón. Hiperplasia mesotelial reactiva con cambios inflamatorios agudos y crónicos con presencia de histiocitos conteniendo detritus celulares.
- Pieza de esplenectomía. Pseudoquiste secundario a hemangioma cavernoso.
- Cuña hepática. Sin alteraciones histológicas relevantes.

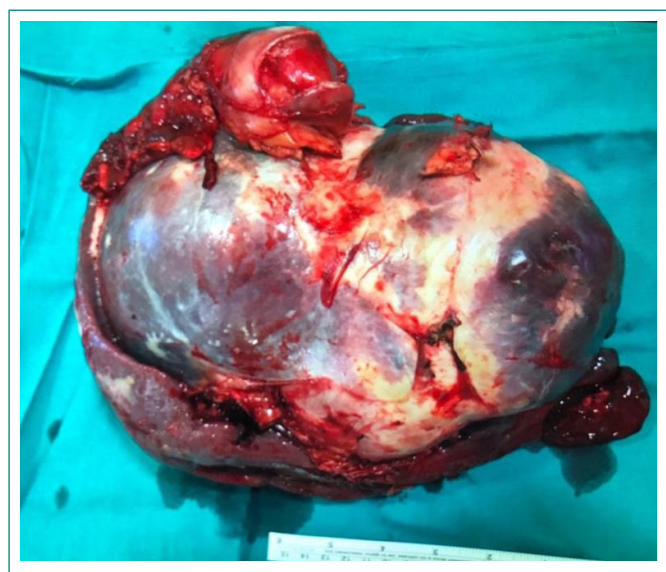


Figura 4. Bazo de la paciente

De esta forma, se concluyó en el diagnóstico de ascitis masiva debida a pseudoquiste gigante secundario a hemangioma cavernoso con hiperplasia meso-

telial reactiva (proceso irritativo por microrrotura y vertido del contenido del quiste esplénico).

Tras la cirugía, permaneció en la Unidad de Cuidados Intensivos. Sufrió una extensa trombosis de vena porta, de eje esplenoportal y vena mesentérica superior, que requirió anticoagulación con enoxaparina y posteriormente de forma oral durante varios meses. Asimismo, presentó fiebre en posible relación con colección subfrénica izquierda que desapareció finalmente tras tratamiento antibiótico con antibioterapia de amplio espectro en la planta de hospitalización. Previo al alta, se establecieron las medidas de cuidados y pauta de vacunación en pacientes esplenectomizados (neumococo, meningococo C, *Haemophilus influenzae*...).

Posteriormente, continuó el seguimiento estrecho a través del Hospital de Día Médico, permaneciendo asintomática hasta la fecha del envío de este artículo, resolviéndose la trombosis descrita y sin necesidad de nuevas paracentesis.

Discusión

Se trata de una paciente joven, con un cuadro clínico en el que la principal manifestación era la ascitis masiva. En primera instancia, y previo a la valoración de las pruebas complementarias, es necesario elaborar siempre un amplio diagnóstico diferencial (Tabla 1)⁴.

En primer lugar, se debía considerar la hipertensión portal, que presumiblemente presentaba la paciente al inicio del ingreso, para lo cual debía discernirse entre causas extrahepáticas e intrahepáticas. Respecto a las primeras, había que considerar, como causa prehepática, sobre todo, la trombosis de la vena esplénica-porta o fístulas arteriovenosas, entre otras, teniendo en cuenta la esplenomegalia. Entre las causas post-hepáticas, había que plantear la posibilidad de un síndrome de Budd-Chiari y un origen cardiogénico en forma de pericarditis constrictiva o miocardiopatía restrictiva, que fueron descartados posteriormente mediante ecocardiografía. En cuanto a las segundas, si hablamos de origen presinusoidal, debíamos en este caso hacer especial hincapié en raíces neoplásicas o granulomatosas en forma de, por ejemplo, esquistosomiasis, siendo la serología específica negativa, no pudiendo descartarse el origen neoplásico con las pruebas de imagen y los marcadores tumorales obtenidos más adelante. Si considerásemos un origen sinusoidal, la fibrosis por diversas metabolopatías, tóxicos u otros mecanismos proinflamatorios entrarían dentro del diagnóstico diferencial. Por último, a nivel post-sinusoidal, volvía a considerarse la patología granulomatosa como sarcoidosis o infección por micobacterias, neoplasias vasculares como el hemangioendoteliooma o angiosarcoma, entre otros^{5,6}.

La hipoalbuminemia, teniendo en cuenta la ascitis masiva y recurrente, parecía ser consecuencia y no origen de la misma, sin existencia de datos que orientasen a un síndrome nefrótico o enteropatía pierde-proteínas. Tampoco presentaba un estado de desnutrición severo.

El origen peritoneal debía enmarcarse como posibilidad, especialmente mediante manifestación de una neoplasia, que tras las pruebas de imagen se contemplaba con las imágenes obtenidas a nivel esplénico. La gastroenteritis eosinofílica cursa con un cuadro clínico y analítico diferente al que presentaba nuestra paciente⁷.

La causa infecciosa parecía poco plausible, ya que la paciente no presentaba sintomatología de carácter infeccioso, aunque no sea estrictamente necesaria para la existencia de la misma⁸.

Otras opciones a tener en cuenta eran el origen ginecológico (que tras la exploración y valoración de las pruebas solicitadas se descartó), la patología digestiva (enfermedad de Crohn) y la patología autoinmunitaria (lupus eritematoso sistémico, causa rara vez de ascitis)⁹. El origen peritoneal es probable como manifestación de una neoplasia, que tras las pruebas de imagen orientaba a nivel esplénico.

Las opciones disponibles para lograr el diagnóstico en quistes no parasitarios cursan con procedimientos percutáneos e intervenciones quirúrgicas más directas, como desencapsulación o descapsulación de la pared del quiste, esplenectomía parcial o total¹⁰. Sin embargo, sólo la esplenectomía proporcionaba en este caso la certeza diagnóstica, sobre todo teniendo en cuenta la ascitis masiva y la ausencia de otra causa justificable tras el amplio diagnóstico diferencial y los estudios que se realizaron.

Como conclusión, este caso ilustra la necesidad de realizar un diagnóstico diferencial amplio en un paciente con ascitis masiva o refractaria, siempre comprobando el gradiente de albúmina en líquido ascítico para valorar la posibilidad de hipertensión portal, discerniendo a continuación entre causas extrahepáticas e intrahepáticas en función de la clínica que presente nuestro paciente. Esto, unido a un correcto uso de las pruebas complementarias, nos ayudará a confirmar el diagnóstico etiológico de la ascitis, así como el enfoque terapéutico posterior, requiriendo para ello en ocasiones incluso intervención quirúrgica.

Bibliografía

1. Ward PC. Interpretation of ascitic fluid data. *Postgrad Med.* 1982; 71(2): 171-173, 176-178. doi: 10.1080/00325481.1982.11715995.
2. Yuan SM. Massive ascites of unknown origin. *Int J Clin Exp Med.* 2014; 15(2): 435-442.
3. Han CM, Lee CL, Huang KG, Chu CM, Lin SM, Wang CJ, et al. Diagnostic laparoscopy in ascites of unknown origin: Chang Gung Memorial Hospital 20-year experience. *Chang Gung Med J.* 2008; 31(4): 378-383.
4. Hou W, Sanyal AJ. Ascites: diagnosis and management. *Med Clin North Am.* 2009; 93(4): 801-817, vii. doi: 10.1016/j.mcna.2009.03.007.
5. Gordon FD. Ascites. *Clin Liver Dis.* 2012; 16(2): 285-299. doi: 10.1016/j.cld.2012.03.004.
6. Oey RC, van Buuren HR, de Man RA. The diagnostic work-up in patients with ascites: current guidelines and future prospects. *Neth J Med.* 2016; 74(8): 330-335.
7. Kodan P, Shetty MA, Pavan MR, Kariappa A, Mahabala C. Acute eosinophilic ascites: an unusual form of an unusual case. *Trop Doct.* 2015; 45(1): 39-41. doi: 10.1177/0049475514553829.
8. Apea-Kubi KA. Massive ascites secondary to ovarian schistosomiasis. *Int J Gynaecol Obstet.* 2004; 87(1): 50-51. doi: 10.1016/j.ijgo.2004.06.013.
9. Aljebreen AM, Al-Mogairen SA. Refractory ascites as the first presentation of systemic lupus erythematosus. *Arab J Gastroenterol.* 2014; 15(3-4): 161-162. doi: 10.1016/j.ajg.2014.01.001.
10. Thippavong S, Duigenan S, Schindera ST, Gee MS, Phillips S. Non neoplastic, benign, and malignant splenic diseases: cross-sectional imaging findings and rare disease entities. *AJR Am J Roentgenol.* 2014; 203(2): 315-322. doi: 10.2214/AJR.13.11777.

Hipertensión portal	<ul style="list-style-type: none"> • Cirrosis • Hepatitis alcohólica • Hepatitis aguda • Enfermedad venooclusiva hepática (p. ej., síndrome de Budd-Chiari) • Insuficiencia cardíaca • Pericarditis constrictiva • Asociada a hemodiálisis (ascitis nefrogénica)
Hipoalbuminemia	<ul style="list-style-type: none"> • Síndrome nefrótico • Enteropatía pierde-proteínas • Desnutrición severa
Enfermedades peritoneales	<ul style="list-style-type: none"> • Ascitis de origen tumoral • Gastroenteritis eosinofílica • Peritonitis granulomatosa del almidón • Diálisis peritoneal • Mesotelioma multicístico
Enfermedades infecciosas	<ul style="list-style-type: none"> • Amebiasis • Ascariasis • Brucelosis • <i>Chlamydia</i> • Complicaciones relacionadas con el VIH • Enfermedad inflamatoria pélvica • Colitis pseudomembranosa • Salmonelosis • Enfermedad de Whipple
Enfermedades hematológicas	<ul style="list-style-type: none"> • Amiloidosis • Síndrome de Castleman • Hematopoyesis extramedular • Histiocitosis X • Leucemias • Linfomas • Mastocitosis • Mieloma múltiple
Otras causas	<ul style="list-style-type: none"> • Ascitis quilosa, pancreática • Mixedema • Lesión urológica • Embarazo ectópico, endometriosis, hiperestimulación ovárica • Enfermedad de Crohn • Enfermedad de Gaucher • Linfangioleiomiomatosis • Síndrome POEMS • Lupus eritematoso sistémico • <i>Shunt</i> ventriculoperitoneal

Tabla 1. Posibles causas de ascitis refractaria/masiva